

愛知県の養豚農家で 豚コレラ(国内28例目)の疑似患畜 が確認されました

〈発生施設の概要〉

所在地: 愛知県西尾市 飼育頭数: 1, 014頭

〈経緯〉

愛知県は、6月28日(金)、農場から「飼育豚が異常を呈している」との報告を受け、立ち入り検査及び精密検査を実施したところ、本日(6月29日(土))、豚コレラの疑似患畜であることを確認しました。

- 当該農場に隣接し糞便・堆肥運搬車両が共同で使用されている3農場及びそれらの農場から豚が移動していた3農場の飼育豚も疑似患畜とし、防疫措置を講じます。
疑似患畜合計: 7, 565頭(4戸7農場)

生産者、畜産関係者の皆様には、
以下の対策の徹底を改めてお願いします。

- 1) 消毒による人・車両等を介した**ウイルスの侵入防止**
対策
- 2) 飼養衛生管理区域**専用の服及び長靴の着用**
- 3) 野生動物との接触防止等、**飼養衛生管理基準の遵守**
- 4) 飼養豚の毎日の健康観察による**早期発見・早期通報**

異常を見つけた場合には直ちに山梨県東部家畜保健衛生所まで

電話: 055-262-3166 FAX: 055-262-3108

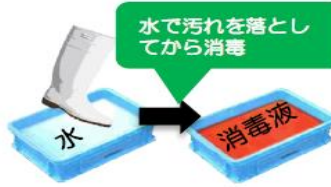
夜間・土日・休日の連絡先: 090-5535-8005

土日・休日の連絡先: 090-5544-7868

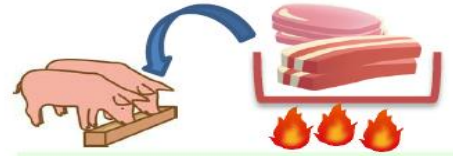衛生管理を徹底しましょう!



関係者以外の農場
への立入を禁止



農場に出入りする際には、
消毒を実施



飼料に生肉を含む又は含む
可能性がある場合は、
十分に加熱処理

異状を発見したら直ちに通報しましょう!

豚コレラ

2018年9月
日本で発生

特徴的な症状が無く、気がつきにくい疾病です!

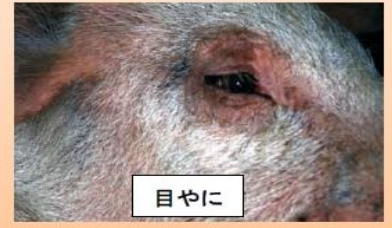発熱、食欲不振、元気消失等、うずくまり、便秘に続く下痢、呼吸障害等



うずくまり



豚房の隅に集まるパイルアップ



目やに

写真出典: 国立研究開発法人農業食品産業技術総合研究機構動物衛生研究部

重症例は後躯麻痺・運動失調・四肢の激しい痙縮などの神経症状、皮下出血による紫斑(耳翼、尾、腹部、内股部)を呈し死亡。

【豚コレラの特定疾患】

○耳翼、下腹部、四肢等に紫斑がある。

○同一の畜舎内において、次のいずれかの症状を示す豚等が増加する。

- ・摂氏40度以上の発熱、元気消失、食欲減退
- ・便秘、下痢
- ・結膜炎(目やに)
- ・歩行困難、後躯麻痺、けいれん
- ・削瘦、被毛粗剛、発育不良(ひね豚)
- ・流死産等の異常産の発生
- ・血液凝固不全に起因した皮下出血、皮膚紅斑
天然孔からの出血、血便

豚に異状が確認された場合には、速やかに家畜保健衛生所に通報をお願いいたします。